



# NANOS

## Patient Brochure

### Pseudotumor Cerebri

*Copyright © 2015. North American Neuro-Ophthalmology Society. All rights reserved. These brochures are produced and made available "as is" without warranty and for informational and educational purposes only and do not constitute, and should not be used as a substitute for, medical advice, diagnosis, or treatment. Patients and other members of the general public should always seek the advice of a physician or other qualified healthcare professional regarding personal health or medical conditions.*

## Pseudotumor cerebri

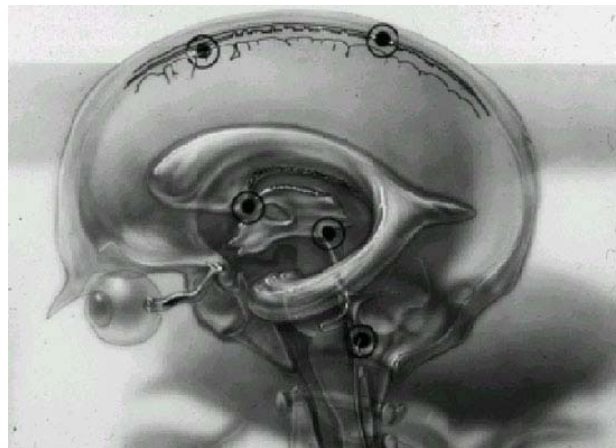
### Hypertension intracrânienne idiopathique

Votre médecin pense que vous pouvez souffrir d'hypertension intracrânienne idiopathique connue aussi sous le nom de « pseudotumeur cérébrale ». Il s'agit d'une situation dans laquelle une pression trop élevée à l'intérieur de votre boîte crânienne provoque des maux de tête et des problèmes visuels sans qu'il y ait une cause sous-jacente telle une tumeur cérébrale. La pression élevée provoque un gonflement (œdème) des papilles qui sont la partie des nerfs optiques visible au fond de l'œil. Avant l'existence du CT scan ou de l'IRM (l'imagerie par résonance magnétique) la présence d'un œdème des papilles (« papilloedème ») faisait craindre aux médecins l'existence d'une tumeur cérébrale. S'il n'y avait pas de tumeur cérébrale on disait que le patient souffrait de « pseudotumeur cérébrale ».

### Anatomie

Le cerveau et la moelle épinière baignent dans un liquide clair, appelé le liquide céphalo-rachidien (LCR).

Ce liquide permet l'apport d'oxygène et de nutriments aux régions du cerveau qui n'ont pas leur propre apport sanguin. Le LCR constitue aussi une protection mécanique du cerveau en cas de traumatisme crânien. Le LCR est produit à partir du sang qui traverse les plexus choroïdiens dans les ventricules cérébraux (cavités à l'intérieur du cerveau) et s'écoule dans le sinus sagittal supérieur qui recueille le sang veineux au sommet de la cavité crânienne, pour être dirigé au cœur.



### Physiologie :

Dans l'hypertension intracrânienne idiopathique le drainage normal du LCR est interrompu, pour des raisons souvent inexplicables, ce qui mène à une augmentation de la pression à l'intérieur du crâne. La pression intracrânienne élevée est transmise à la partie postérieure de l'œil à travers les gaines qui entourent les deux nerfs optiques, provoquant ainsi un œdème des papilles optiques c'est-à-dire, du papilloedème. Cette maladie étant plus fréquente chez des jeunes femmes qui ont une surcharge pondérale on peut penser qu'il y a une influence hormonale dans son déclenchement. Plus rarement, l'hypertension intracrânienne est causée par la prise de médicaments tels que certains antibiotiques, les corticostéroïdes et la vitamine A à haute dose. Une hypertension intracrânienne idiopathique peut aussi survenir chez les enfants, les patients de sexe masculin et en absence de surcharge

pondérale. La pression élevée à l'intérieur du crâne peut causer des maux de tête et le papilloedème peut causer une baisse permanente de la vision.

### Symptômes

Les symptômes les plus courants sont les maux de tête (céphalées) et la baisse de la vision. La céphalée peut être localisée n'importe où dans la tête mais elle est souvent située en arrière. Elle peut être continue ou pulsatile, de sévérité variable et s'accroître lorsqu'on se penche ou qu'on s'accroupit. A l'inverse de la migraine, la céphalée de l'hypertension intracrânienne idiopathique peut réveiller le patient au milieu de la nuit. L'œdème papillaire peut causer des « éclipses visuelles » qui consistent en des pertes visuelles momentanées qui peuvent être précipitées par le fait de se pencher ou de s'accroupir. Les éclipses visuelles peuvent être très gênantes, mais n'augmentent pas le risque de perte visuelle soutenue. L'œdème papillaire peut causer aussi une perte de vue persistante pouvant se manifester comme un embrouillement visuel et de la difficulté à voir sur les côtés.

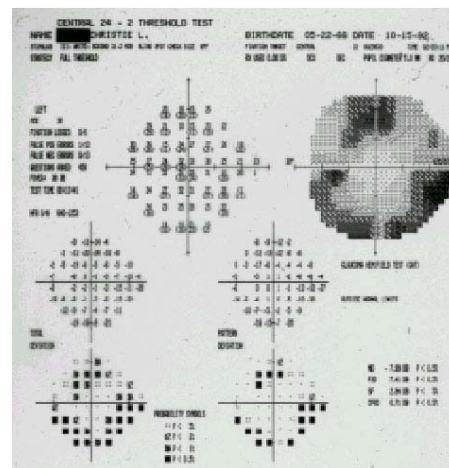
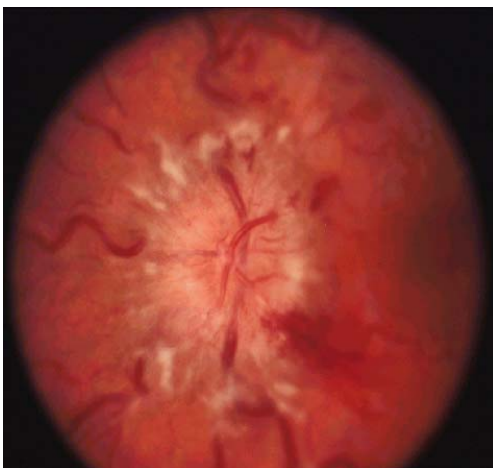La pression intracrânienne élevée peut causer de la double vision par atteinte des nerfs responsables des mouvements oculaires. Les patients peuvent également avoir une sensation de bruit dans les oreilles (des acouphènes). Lorsque la céphalée est intense elle peut s'accompagner de nausées et de vomissements.

### Signes

Le signe le plus important de la maladie est la présence de papilloedème à l'examen du fond de l'œil.

Cet examen est réalisé après dilatation des pupilles. L'œdème de la papille est généralement présent des deux cotés. La vision centrale est préservée, mais la vision périphérique (vérifiée par l'examen du champ visuel) est habituellement déficiente.

La surveillance du champ visuel représente le moyen le plus important pour juger de la nécessité d'effectuer un traitement et le cas échéant de son efficacité. Le médecin recherche aussi la sévérité relative de l'atteinte des deux nerfs optiques en éclairant les pupilles alternativement. Il peut y avoir des limitations de l'excursion normale des yeux.



## Diagnostic

Pour pouvoir faire un diagnostic d'hypertension intracrânienne idiopathique il faut éliminer, à l'aide d'une IRM normale, d'autres causes d'hypertension intracrânienne telles que les tumeurs cérébrales, les connections anormales entre artères et veines cérébrales et des occlusions de la circulation veineuse intracrânienne. Une ponction lombaire est également requise pour documenter l'élévation de la pression du LCR et pour s'assurer que sa composition est normale. Des anomalies de la composition du LCR tels un profil cellulaire anormal ou un taux élevé de protéines, font penser que l'augmentation de la pression pourrait être due à une cause infectieuse, inflammatoire ou tumorale. Rarement une angiographie cérébrale (réalisée par l'introduction d'un cathéter dans les artères ou veines à destination cérébrale) est nécessaire afin d'exclure une anomalie vasculaire. Afin de s'assurer que des céphalées qui persistent malgré le traitement sont dues à l'hypertension intracrânienne plutôt qu'à d'autres causes il faut s'assurer que la pression du LCR est augmentée en répétant la ponction lombaire. Dans l'hypertension intracrânienne une seule mesure de la pression du LCR peut être insuffisante, car il se peut que la pression ne soit élevée que de manière transitoire. Dans de rares cas il peut être utile d'enregistrer la pression du LCR de façon continue durant 1-2 jours à l'aide d'un dispositif intracrânien inséré par intervention neurochirurgicale.

## Traitement

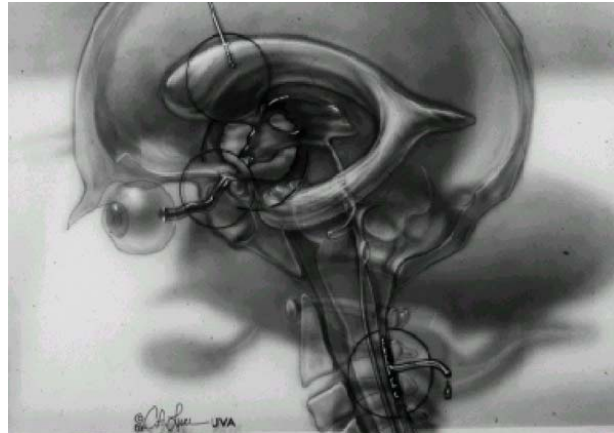
Une diminution de la pression intracrânienne peut être obtenue en réduisant la production du LCR ou en augmentant son élimination. La correction de la surcharge pondérale chez les patients obèses peut également avoir un effet bénéfique. Il y a aussi lieu de réduire tout usage excessif de vitamine A

Le Diamox (acétazolamide), un médicament utilisé dans le traitement du glaucome, peut diminuer la pression du LCR en diminuant sa production. Il peut entraîner des effets secondaires tels que des picotements des doigts et des orteils, une perte de l'appétit, et de l'intolérance aux boissons gazeuses. Il peut altérer le goût, provoquer de la fatigue et causer une augmentation de la fréquence urinaire. Plus rarement le Diamox peut causer des pierres au rein ou des atteintes de la moelle osseuse conduisant à des anomalies des globules du sang. D'autres médicaments, comme le Neptazane (methazolamide), ayant des propriétés semblables à celles du Diamox, produisent moins d'effets secondaires mais sont moins efficaces. Des diurétiques comme le Lasix, peuvent également être prescrits. Les corticostéroïdes (prednisone ou dexaméthasone) ont été utilisés pour la protection du nerf optique mais ne sont pas indiqués pour un traitement à long terme et peuvent produire des effets secondaires importants.

La pression intracrânienne peut aussi être réduite en drainant le liquide céphalo-rachidien. Cela peut être réalisé par ponction lombaire, mais la production continue du LCR fait que le volume perdu par la ponction est remplacé en quelques heures. En cas de drainage trop abondant, le patient est exposé aux céphalées et d'autres effets secondaires d'une hypotension intracrânienne. Un drainage continu peut être réalisé chirurgicalement en plaçant un cathéter entre le canal spinal et la cavité abdominale (shunt lombo-péritonéal). Les problèmes potentiels de cette intervention sont la douleur lombaire et des obstructions du dispositif, nécessitant des interventions ultérieures.

Chez les patients ayant une détérioration du champ visuel ou de la vision centrale mais sans céphalées sévères, une protection du nerf optique peut être obtenue à l'aide d'une fenestration du nerf. Un petit orifice ou plusieurs petites incisions sont ainsi pratiqués dans la gaine du nerf optique, juste à l'arrière de l'œil, en se servant d'un microscope opératoire. Après

l'intervention, les patients sont en état de rentrer chez eux le jour même. Les complications de cette intervention incluent une rougeur oculaire et de la vision double qui disparaît le plus souvent spontanément. Rarement, la vision se détériore après l'intervention. En cas de problèmes visuels persistants ou récidivants, une autre intervention peut être indiquée.



La réduction de la pression du liquide céphalo-rachidien n'est pas toujours suffisante pour traiter les céphalées de ces patients. Les céphalées peuvent aussi être traitées par des antalgiques en vente libre mais il faut éviter les abus car ceux-ci peuvent aggraver la céphalée. Les traitements classiques de la migraine peuvent également s'avérer utiles. Il n'est pas rare qu'une composante migraineuse coexiste avec la maladie de base.

## Questions Fréquentes

*Ai-je une tumeur cérébrale ?*

Bien que le nom « pseudotumeur » inclut le mot « tumeur », les patients atteints par cette maladie n'ont pas, par définition, de tumeur. Même si une tumeur cérébrale peut causer une augmentation de la pression intracrânienne et produire les mêmes symptômes que la pseudotumeur, il y a peu de risque de se tromper car la présence d'une tumeur est apparente au IRM.

*Quelle est la durée de cette maladie ?*

Dans le passé il était habituel de penser que la maladie serait limitée dans le temps et qu'il y aurait une récupération spontanée en dedans d'une période de deux ans. On sait maintenant que si le drainage du LCR reste anormal la pression du LCR peut demeurer élevée longtemps.

*Dois-je être traité(e) ?*

En absence de céphalées ou de perte visuelle (de la vision centrale ou du champ visuel), il n'est pas nécessaire de prescrire des traitements quoique ce soit toujours une bonne idée de suivre un régime amaigrissant s'il y a un excès de poids. La décision de démarrer ou de modifier le traitement en allant du régime amaigrissant aux médicaments ou à la chirurgie est fonction de l'état des nerfs optiques et de la céphalée. La présence de céphalée qui ne cède pas aux traitements par les antalgiques usuels, et/ou l'atteinte de la vision (en particulier si elle est progressive) constituent les arguments majeurs en faveur d'un traitement spécifique.

*Je déteste les tests de champ visuel. Ne peut-on pas juste regarder le fond de l'œil pour juger de l'évolution de la maladie ?*

Malheureusement, l'aspect des papilles lors de l'examen du fond de l'œil (l'œdème papillaire) ne suffit pas pour préciser si le nerf optique fonctionne bien. Pour se faire une idée de ceci il est impératif de vérifier l'acuité visuelle et le champ visuel.

*Dois-je subir une nouvelle ponction lombaire ?*

Dans le passé, l'hypertension intracrânienne idiopathique était traitée par des ponctions lombaires répétées, mais aujourd'hui nous savons que cela est inefficace. Une nouvelle mesure de la pression est indiquée seulement en cas d'aggravation inexplicée de la fonction visuelle (acuité centrale ou champ visuel) ou en cas d'aggravation des céphalées. Il est alors important de faire la distinction entre une hypertension intracrânienne idiopathique incorrectement traitée et d'autres causes pouvant provoquer une atteinte de la vue. Même si lors d'un tel examen la pression du LCR est basse il peut être important de continuer la surveillance car comme ce fut mentionné plus haut la maladie peut quand même être présente dans cette situation. Heureusement ce n'est qu'exceptionnellement qu'on ait en même temps une aggravation des symptômes et une pression basse ou normale du LCR.