



NANOS

Patient Brochure

Neuropatía Óptica Anterior Isquémica

Copyright © 2015. North American Neuro-Ophthalmology Society. All rights reserved. These brochures are produced and made available "as is" without warranty and for informational and educational purposes only and do not constitute, and should not be used as a substitute for, medical advice, diagnosis, or treatment. Patients and other members of the general public should always seek the advice of a physician or other qualified healthcare professional regarding personal health or medical conditions.

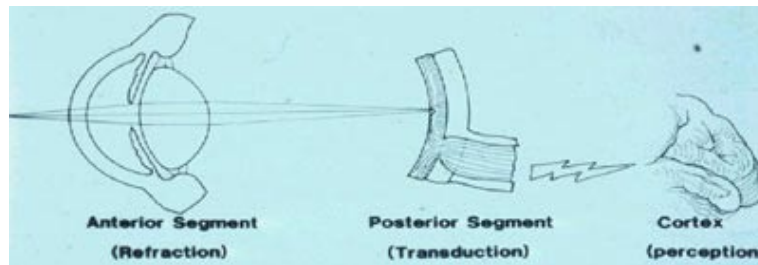
Neuropatía Óptica Anterior Isquémica

(AION por su sigla en inglés)

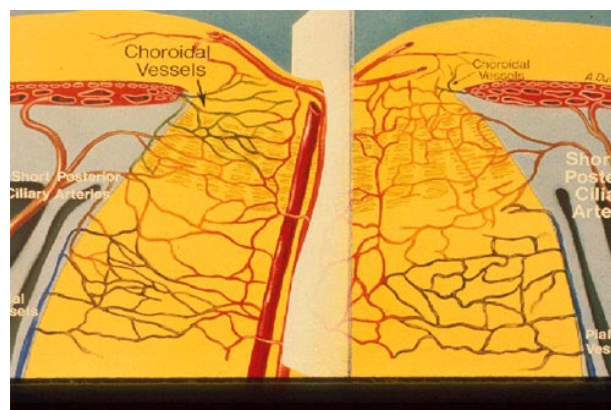
Su médico piensa que Ud. ha sufrido un episodio de neuropatía óptica anterior isquémica. Esta es la causa más común de disminución brusca de la visión en pacientes mayores de 50 años.

Anatomía:

Nosotros no vemos solamente con nuestros ojos. Vemos con una parte de nuestro cerebro, el cual es capaz de interpretar las señales visuales que son enviadas desde los ojos. Esta región está localizada en la parte posterior de nuestra cabeza (los lóbulos occipitales).



La información (visual) es enviada desde los ojos al cerebro por medio de los nervios ópticos. Estos nervios están compuestos por largas extensiones tubulares (los axones) provenientes de células (células ganglionares) localizadas dentro de la capa interna de los ojos (la retina) y que salen de la parte posterior del ojo a nivel del disco óptico. Cada uno de los nervios ópticos recibe abastecimiento sanguíneo por medio de ramas de la arteria oftálmica. El nervio óptico tiene un abastecimiento único de sangre (las arterias ciliares posteriores).



Fisiología:

La pérdida de la provisión de sangre a nivel de las arterias ciliares posteriores, priva al tejido del nervio óptico de oxígeno con el resultante daño de parte o todo el nervio óptico.

Esto es un "infarto" en el nervio óptico, pero, a diferencia de otros infartos cerebrales, no está asociado con debilidad, adormecimiento o pérdida del habla, tampoco existe un incremento del riesgo de un infarto clásico cerebral más tarde. Tampoco está asociado con dolor. Los pacientes pueden darse cuenta de una caída de la visión o de una dificultad para ver por sobre o debajo del centro de la visión. La pérdida de la provisión de sangre resulta en edema del disco óptico, a menudo asociado con hemorragias. Las hemorragias y el edema van a desaparecer dejando lugar al desarrollo de palidez del disco (atrofia óptica). Mientras este edema se resuelve, algunos de los axones se perderán definitivamente.

No comprendemos completamente la causa de la pérdida del suministro de sangre al nervio óptico. Si se sabe que esto ocurre más a menudo en pacientes que nacen con discos ópticos pequeños. Estos episodios pueden ocurrir cuando hay una repentina caída de la presión sanguínea (luego de una operación o asociada con la pérdida de sangre luego de un accidente). Los pacientes que fuman, o que sufren de diabetes o hipertensión arterial, pueden tener un riesgo aumentado de neuropatía anterior isquémica.

Un pequeño grupo de pacientes con neuropatía anterior isquémica pueden tener una inflamación que compromete las arterias, enfermedad que se conoce bajo el nombre de arteritis de células gigantes. Esto es más común en pacientes muy mayores quienes también pueden tener síntomas de dolor al masticar o sensibilidad aumentada en el cuero cabelludo. Estos pacientes, tiene a menudo, una historia previa de episodios de pérdida visual y recuperación posterior, pérdida de peso, fiebre, dolor en los hombros y caderas. En pacientes jóvenes, una historia de migraña podría estar relacionada.

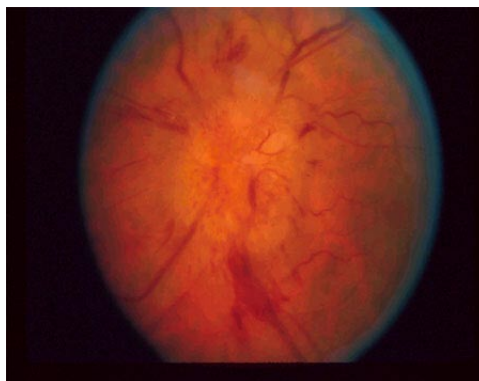
Síntomas:

La mayoría de los pacientes con **AION**, notan un súbito trastorno visual. Este puede ser reconocido cuando el paciente se cubre el ojo opuesto y se da cuenta que su visión es borrosa, está oscurecida, frecuentemente por encima o por debajo de donde se encuentran "mirando".

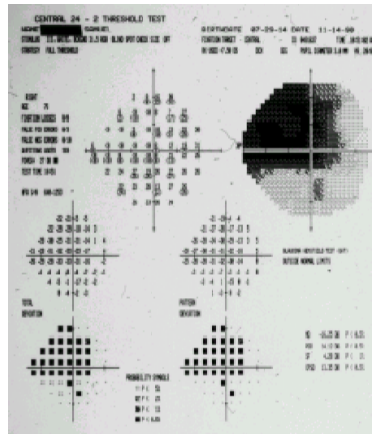
Es poco frecuente que la visión central permanezca normal. No debería presentarse ningún dolor, enrojecimiento, lagrimeo ni otros cambios en el aspecto externo del ojo. Los pacientes con sensibilidad aumentada en las sienes o dolor al masticar, pueden tener una causa diferente de disminución visual y deben comentar esos síntomas a su doctor!

Signos:

Los pacientes con AION tienen la parte externa del ojo "normal". Sin embargo, debido a la disminución de la función del nervio óptico, las pupilas pueden no reaccionar bien cuando las luces son dirigidas al ojo afectado. Alternando una luz de un ojo al otro, mostrará un "defecto pupilar aferente". Su doctor puede notar también un edema en la parte posterior de su ojo (fondo de ojo).



Esto tiende a desaparecer en un periodo de semanas o meses. El nervio óptico se vuelve pálido luego de la resolución del edema y de la hemorragia. Puede haber un pequeño estrechamiento de los vasos del fondo de ojo comparados con los del ojo normal. El estudio de campo visual puede identificar el área de disfunción del nervio óptico.



Diagnóstico:

Frecuentemente el disco óptico del otro ojo puede aparecer pequeño. Esto parece representar un factor de riesgo que ha estado presente desde el nacimiento. EN caso de AION típico no se requiere mas imágenes diagnosticas (ni TC ni RM). La presión arterial debe ser chequeada y si existen características clínicas inusuales se deberán efectuar estudios de sangre con mayor profundidad. En pacientes muy añosos, el estudio de la eritrosedimentación y la proteína C-reactiva, pueden ayudar en el diagnóstico de "arteritis de células gigantes".

Pronóstico:

La mayoría de los pacientes con AION van a tener una visión relativamente estable. Un estudio reciente sugiere que el 40% de los pacientes puede esperar alguna mejoría de la visión central. Desafortunadamente, la mayoría del defecto campimetrico (dificultad para ver por encima o por debajo del centro de la visión) no suele mejorar. Puede, sin embargo, hacerse menos notable con el correr del tiempo, especialmente si el otro ojo ve normalmente. Un muy pequeño número de pacientes sufren un empeoramiento visual. Esto puede ser causado por una caída brusca de la presión arterial como así por causa de cualquier situación que disminuya la capacidad de transporte de oxígeno (como el tabaquismo).

Tratamiento:

Desafortunadamente, hasta el presente, no existe un tratamiento comprobado para los pacientes con AION. Se ha sugerido que la aspirina (de tamaño regular o la infantil, una vez por día) puede disminuir las chances de un episodio en el ojo contra lateral. Es importante que la presión arterial sea controlada por su medico (la presión elevada incrementa el riesgo). Por otra parte es importante que no haya bruscas caídas de la tensión arterial (tratamientos muy agresivos). Esto puede causar empeoramiento de la visión e incluso compromiso del otro ojo. El hábito de fumar debe ser interrumpido.

Preguntas más frecuentes

Qué he hecho para que pase esto?

En la mayoría de los casos, no existe nada que Ud. u otra persona haya hecho para crear este problema. La anatomía de su disco óptico es algo con lo que Ud. ha nacido. Es posible que la elevada presión arterial o el hábito de fumar hayan incrementado su riesgo, y, en raros casos, la pérdida de sangre (hemorragias) o caída repentina en la tensión arterial pueden haber contribuido. El gatillo que inicia este proceso isquémico no es bien comprendido al presente

Voy a perder más visión?

Dentro de los primeros días o semanas del evento, es posible que exista algún empeoramiento de la visión. Esto, afortunadamente, es poco común. Para reducir este riesgo, deje de fumar y asegúrese que su presión esta adecuadamente controlada y no controlada en forma agresiva. Si su visión continua deteriorándose más allá de unas semanas, asegúrese de contactar a su oftalmólogo.

Se recuperará mi visión?

En pacientes con perdida visual central, existe un 40% de chances de alguna mejoría aunque el defecto de campo visual tiende as mantenerse igual. Es posible que haya problemas persistentes en la visión por encima o debajo del centro de la visión o en algunas áreas alrededor de donde Ud. este mirando.

Hay algo que yo pueda tomar para mejorar esta situación?

Hasta el presente no existe tratamiento conocido que pueda mejorar la visión en esta entidad.

Cómo puedo prevenir el ataque de mi otro ojo?

Tomando una aspirina diaria se puede reducir las chances. Evitar el cigarrillo y realizar un prolijo tratamiento de la presión arterial elevada puede ayudar. Esperamos en el futuro poder contar con mejores métodos para prevenir el ataque del ojo contra lateral