



NANOS

Patient

Brochure

Pituitary Tumor

Copyright © 2015. North American Neuro-Ophthalmology Society. All rights reserved. These brochures are produced and made available "as is" without warranty and for informational and educational purposes only and do not constitute, and should not be used as a substitute for, medical advice, diagnosis, or treatment. Patients and other members of the general public should always seek the advice of a physician or other qualified healthcare professional regarding personal health or medical conditions.

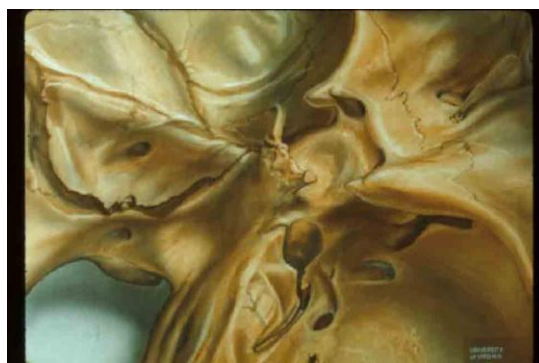

下垂体腫瘍

あなたの主治医は下垂体腫瘍ではないかと考えています。下垂体腫瘍は下垂体の分泌腺の細胞が異常に増殖した良性の腫瘍で癌ではありません。下垂体は、甲状腺などの身体のなかの他の分泌腺を制御している大切な分泌腺です。一般の人の 25% に小さな腫瘍があります。症状を出すような大きな腫瘍に発展するのはまれですが、脳に生じる腫瘍のなかでは最もよく認められる腫瘍です。症状を出したり、診断されるまで、腫瘍が大きくなるには何年もかかるのが一般的です。

解剖：

下垂体を入れるトルコ鞍とよばれる骨は、頭蓋底にある蝶形骨の一部で、眼球の後ろに位置しています。



下垂体は下垂体柄によって、その上にある脳の視床下部とつながっています。下垂体は、副鼻腔の蝶形骨洞の上であり、2本の内頸動脈、顔面の知覚を司る三叉神経、眼瞼が眼球運動に関わる運動神経が走る左右の海綿静脈洞の間に位置しています。左右の眼からやってくる視神経は、ちょうどトルコ鞍の上で、交叉します。

病態：

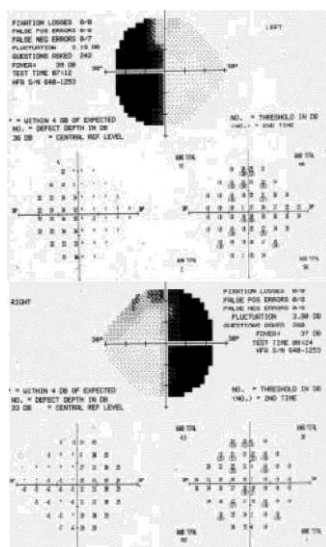
下垂体は、甲状腺、副腎皮質、生殖器にある各内分泌腺にシグナルを送って制御しています。一方、下垂体は視床下部からのシグナルによって制御されています。下垂体の細胞が異常増殖してシグナルを他の分泌腺に送ると甲状腺ホルモン、副腎皮質ホルモンや性ホルモンの過剰な分泌を促します。下垂体腫瘍は下垂体内に残っている正常な内分泌腺を障害して、下垂体腺機能を低下させていきます。下垂体腫瘍がトルコ鞍を越えて広がる

と視神経、視交叉、眼球運動や顔面の知覚を司る海綿静脈洞内の大切な組織を圧迫し種々の症状を生み出します。

症状：

下垂体腫瘍の多くは、通常、無症状です。まれに頭痛を起こすことがあります。腫瘍内に出血すると突然の激しい頭痛が起こることがあります。月経期間の変化や、乳汁分泌、性衝動の低下などの内分泌症状がもっともよく認められる症状です。まれに、若年者では、腫瘍が成長ホルモンを分泌し巨人症を来したり、成人では手や足、顔面が肥大する末端肥大症を生じます。まれに、腫瘍によって、甲状腺ホルモンの過剰分泌が起こると、振戦、体重減少、下痢、常に熱感を自覚するようになります。副腎皮質ホルモンの過剰分泌は、手足から体幹への体重の再配分をきたし、皮膚の菲薄化、満月様顔貌、易疲労性、毛髪が薄くなるなどクッシング症候群を起こします。後方の下垂体、つまり下垂体後葉が障害されると過剰な口渴や頻尿が起こることがあります。尿崩症と呼ばれ、高血糖やインシュリンが必要な糖尿病とは関係はないですが、下垂体腫瘍のなかには、糖尿病を合併することがあり、血糖値は常にチェックしておく必要があります。

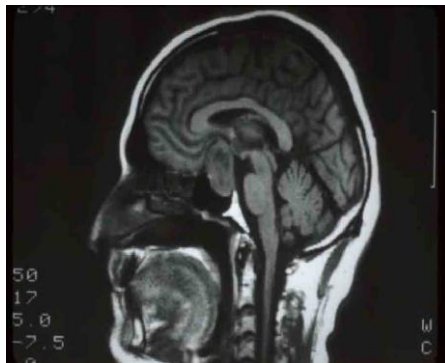3番目の症状は、周囲の構造に障害を来すまで腫瘍が大きくなると出てきます。そうした症状のうち最もよく認められるのが視神経や視交叉の圧迫症状です。一方の視神経が障害されると目が霞んだり、暗く見えたり、はっきりと見えなくなったりします。まれに、突然そうした視力障害が起こることがあります。また、たまたま片方の目を隠して見たら、見えにくいことに気づく場合があります。視交叉が障害されると両眼ともに視野の外側(耳側)が見えにくくなります。



こうした視野の外側が見えにくいことは、片方の目を隠して見ないと気づきません。トルコ鞍周囲を走行する神経が障害されると複視が生じたり、眼瞼下垂が起こったり、瞳孔が大きく拡大したり、顔面痛やシビレが生じるようになります。

診断：

通常、内分泌機能異常によって下垂体腫瘍が疑われる場合が多いが、画像検査をしないと確認できません。CT 検査で下垂体腫瘍を捉えることができます。ことに出血性変化には敏感です。一方、MRI 検査は、もっと感度が良く、視神経や周囲の構造との関係は CT より、解像度が良いです。



下垂体腫瘍とよく似た症状を示して、時に、間違われるものに髄膜腫、頭蓋咽頭腫、胚細胞腫、動脈瘤があります。

治療：

必ずしも、腫瘍があるからといって、すぐに治療が必要というわけではありません。たまたま脳の画像検査を受けてみつけたような無症状の小さな腺腫は、治療の適応はなく経過を見ます。症状が出てくると治療が必要になってきます。手術では、鼻(あるいは上唇の裏側)から行う方法が最もよく行われています。時に、腫瘍が大きくて、横に広がっている場合は、頭皮を切開するアプローチを取ることがあります。

腫瘍によっては薬物治療によく反応するものがあります。これらの薬物は、正常のホルモンをコントロールするホルモンを模したもので、腫瘍細胞を縮小させますが、消失させるまでには至りません。薬物治療は永遠に続けなければいけません。いくつかの腫瘍縮小効果の少ない、例えば、末端肥大症のような腫瘍細胞からの過剰なホルモン分泌による症状を抑えるのに有効な薬物は、外科手術後に症状を抑えるために使用されます。

大きな腫瘍では、手術後、ほとんどの場合、腫瘍細胞が残ります。これらの腫瘍は増殖が緩慢なので、術後の追加治療は、すぐに施行せず、通常、期間をあけて行うことが多いです。腫瘍細胞が多く残存した場合や症状が再発した場合は、追加治療が必要です。再手術や放射線治療が考えられます。放射線治療では、小線量を数日間連続して行う分割方式やガンマナイフやリニアックのような定位放射線照射法のような局所照射方式があります。外科手術や放射線治療では下垂体機能低下を伴うことがありますので、定期的なホルモン測定、必要に応じて、補充療法を行います。また、腫瘍の再増殖について、視力、視野の経過や MRI などの画像検査によって経過を追うことが大切です。こうした経過検査は、1年ないし2年に、少なくとも1回はチェックを受けるようにしないとけません。

よくある質問：

私は脳腫瘍なののでしょうか？

下垂体は脳の中にあり、頭蓋底で脳とつながっていますが、下垂体の腫瘍は、「脳腫瘍」ではありません。また、下垂体腫瘍は、ほとんどの場合、良性で癌ではありません。身体の他の組織に拡がることは、まず、ありません。

視力は良くなるのでしょうか？

下垂体腫瘍による視神経や視交叉の圧迫による視力障害は、障害されていた期間によって視力回復の見込みが決まってきます。しかし、予測は困難です。視神経萎縮のような目の後ろの変化の存在は、長期間の圧迫を示唆します。しかし、たとえ、長期間圧迫されていても視神経への圧迫が取り除かれれば、回復の可能性があります。薬物治療が効果がある場合があります。また、手術治療は急速に圧迫を解除できる場合があります。

手術はいやなので、放射線治療だけを受けることができますでしょうか？

放射線治療は、下垂体腫瘍の増殖を抑えるのに有効かもしれませんが、腫瘍の縮小効果はそれほどではありません。従って、手術や薬物治療に代わるものではなく、放射線治療は、通常は補充療法として行われます。しかし、外科的治療ができない場合に、放射線治療が効果を出すことがあります。ガンマナイフのような局所的放射線治療は、腫瘍が視神経を圧迫している場合は行えません。腫瘍を視神経から分けることができる場合は、ガンマナイフは一つの選択肢となり得ます。

どうしてモノが2つに見えるのでしょうか？

左右の視線が対象に合わないと 2 つに見えます(複視)。下垂体腫瘍が眼球を動かす神経(第3, 4, 6 脳神経)を圧迫して障害することで起こります。これらの神経は、トルコ鞍の端を走行しているので、腫瘍が側方に拡がると障害されます。治療後、神経が機能回復できれば、複視は消失します。時に、眼球運動に問題が残る場合もあります。ほとんどの場合、プリズムの入ったメガネや眼を動かす筋肉(外眼筋)の手術でそうした症状は改善します。複視を自覚した急性期は、片眼を眼帯や曇りレンズ(半透明)で遮蔽することで対応します。

どうして経過観察を受け続けたいとけないのでしょうか？

いったん正常な内分泌機能が下垂体腫瘍で障害されるとホルモンレベルが正常であることをつねに確認し、必要に応じて補充療法を受けることが大切です。内分泌専門医や内科医の定期的な診察を受けることが大切です。大きな腫瘍は、外科的手術がうまくいっても、何年も経ってから再発することがあるからです。従って、定期的な視力と視野などの視機能検査と MRI などの画像検査を受けることが望ましいのです。検査の間隔は、病歴と腫瘍の種類で変わってきます。主治医の先生と相談してきめます。