



NANOS Patient Brochure

Anterior Ischemic Optic Neuropathy (AION)

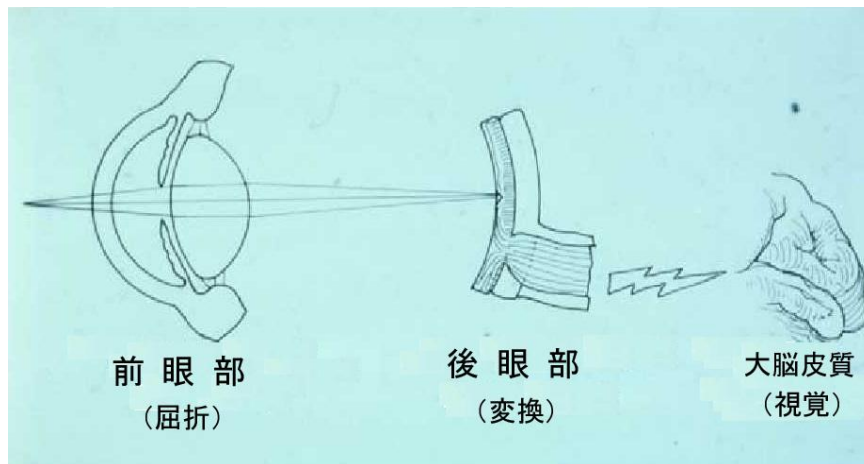
Copyright © 2015. North American Neuro-Ophthalmology Society. All rights reserved. These brochures are produced and made available "as is" without warranty and for informational and educational purposes only and do not constitute, and should not be used as a substitute for, medical advice, diagnosis, or treatment. Patients and other members of the general public should always seek the advice of a physician or other qualified healthcare professional regarding personal health or medical conditions.

前部虚血性視神経症(AION)

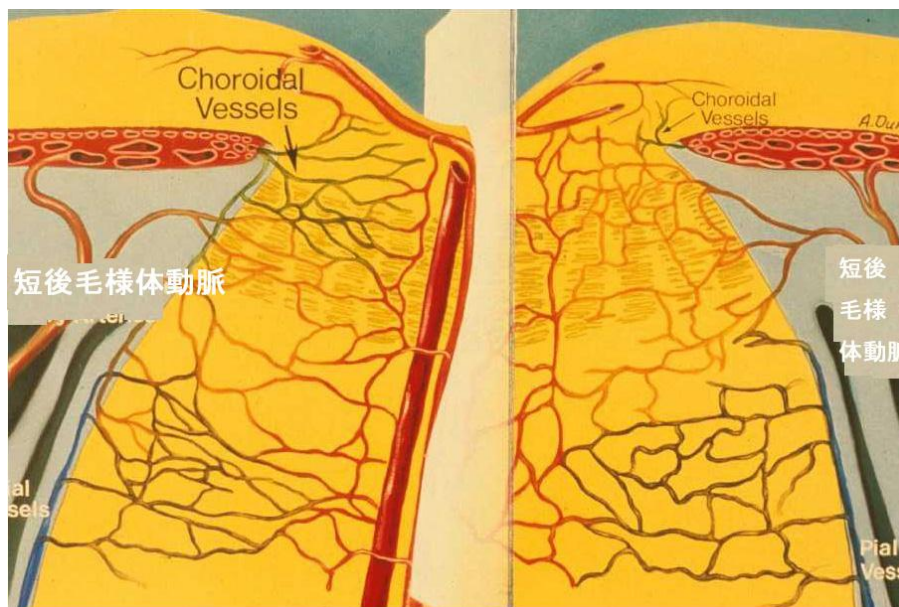
あなたの主治医は、あなたは前部虚血性視神経症 (AION) にかかっていると考えています。前部虚血性視神経症 (以下 AION) は、50 歳以上の患者さんで、突然視力低下を起こす最も一般的な原因と考えられています。

解剖学：

私たちは、目で見ているのではありません。私たちは、目から送られてきた視覚信号を脳の一部で変換することによって、見ることができるのです。この役目の脳は、頭の後ろの方、すなわち後頭葉に位置しています。



視覚情報は、視神経を介して、目から脳に伝達されます。視神経は、眼球の内側に張っている膜（すなわち網膜）内にある神経節細胞から伸びている長い導線＝軸索から構成されています。そして視神経は、眼球の後部である視神経乳頭から眼外に出て行きます。それぞれの視神経は、それぞれの眼窩内の眼動脈の枝から血液を供給されています。視神経乳頭は、特有の血液供給システム（後毛様体動脈）を持っています。



病態生理学：

後毛様体動脈からの血液供給が途絶えることにより、視神経組織の酸素が奪われ、視神経の一部または全部がダメージを受けてしまいます。これは、視神経の中で起こる小さな "脳卒中" ということができます。しかし、通常の脳卒中とは違って、脱力感、しびれ、失語を合併しませんし、後で脳卒中のリスクが高くなることもありません。また、痛みも伴いません。患者さんは、視力低下に気づいたり、視野の上半分や下半分を見るのが難しいと感じることがあるようです。血液の供給が途絶えることにより、視神経は腫れ、しばしば出血も伴います。その乳頭出血や乳頭腫張は、その後おさまり、蒼白（視神経萎縮）となります。乳頭腫張が改善するにつれて、軸索の一部は永久的になくなってしまいます。

視神経への血液供給が障害される原因は、はっきりとはわかっていません。しかし、生まれつき視神経乳頭が小さい人に起こりやすいことがわかっています。また、手術後や事故後の失血のような急激な血圧の低下がある場合に、生じやすいと考えられています。そのうえ、喫煙者、または糖尿病や高血圧がある人は AION のリスクが高いとされています。

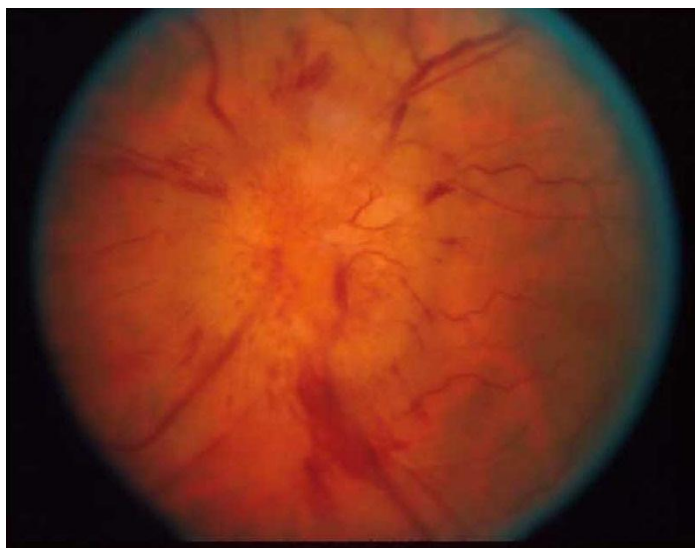AION の中には、少数ですが、動脈に炎症が認められることがあります。これは、咬合痛や頭痛を訴える高齢者でよく認められます。このような患者さんは、体重減少、発熱、肩痛や腰痛だけでなく、しばしば視力低下と回復を繰り返すという前駆症状を訴えることがあります。若い患者さんでは、片頭痛の既往が重要な役割をしているかもしれません。

症状：

AION の患者さんの多くが、急に見え方がおかしくなったといいます。患者さんは反対の目を隠して初めて、ぼんやりとうす暗くかすんで見えることに気づき、それは見ている視野の上半分または下半分に多いようです。稀に中心視力は正常のことがあります。不快感、充血、流涙、眼脂などの外観上の変化はないでしょう。側頭部痛や咬合痛がある患者さんは、視力低下の原因が異なることがあります。したがって、その場合は医師の問診時に、それらの症状を伝えなければなりません。

症候：

AION の患者さんは、外見上は正常に見えます。しかし、視神経機能が障害されるため、悪い方の目に直接光をあてたとき、瞳孔は正常に反応しません。両目に交互に光をあてると "求心性瞳孔障害" として表れます。医師の診察では、視神経乳頭に腫れが認められます。

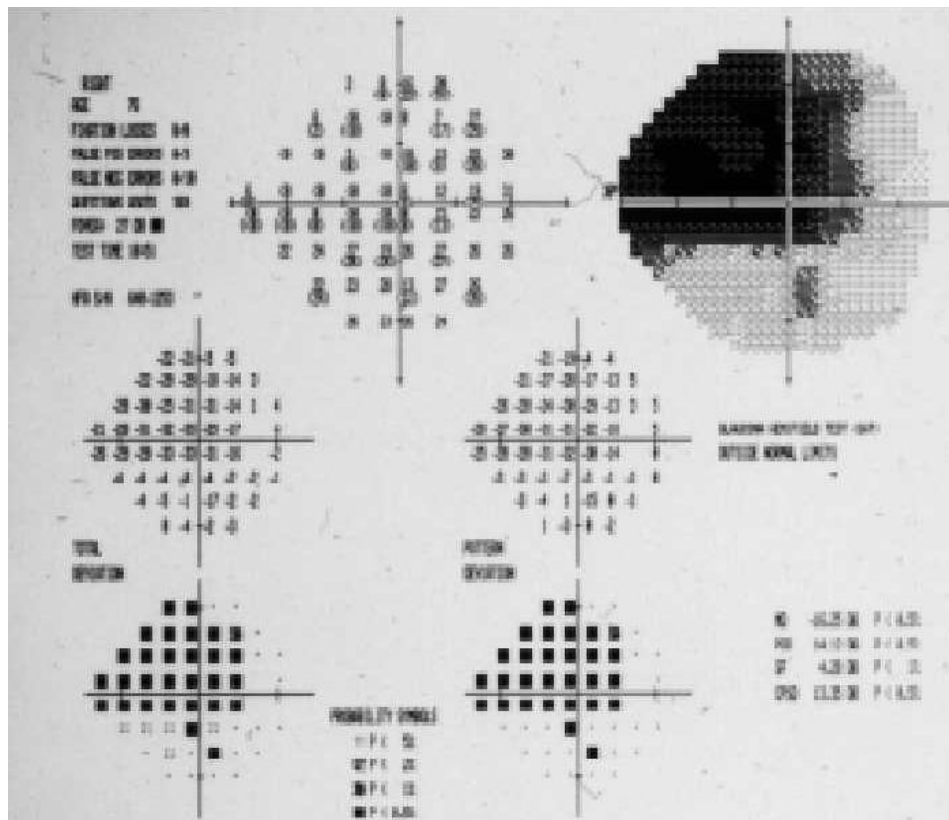


© Copyright NANOS 2008. All rights reserved.



Anterior Ischemic Optic Neuropathy (AION)

この変化は数週間から数ヶ月で消えてしまいます。視神経乳頭は、腫張や出血がひいた後、蒼白になります。眼底の血管には、いい方の目や発症前に比べて、わずかに狭窄が認められます。視野検査では、視神経障害の部位を決定します。



診断：

多くの場合、もう片方の目の視神経乳頭は小さいことがほとんどです。これは、生まれつきの危険因子のひとつだといえます。典型的な AION の症例では、CT や MRI などの診断的画像検査の追加は、必要ありません。血圧のチェックは受けた方がいいでしょう。また、非典型的な特徴があれば他の血液検査も受けるべきです。高齢者では、血沈や CRP などの血液検査は、巨細胞性動脈炎のリスクを評価するのに役立ちます。

予後：

虚血性視神経症患者の多くは、比較的安定した視機能を保つことができるとされています。最近の研究では、患者の約 40% に中心視力の改善がある程度期待できると言われています。残念なことに、上方や下方視野欠損を含む視野障害は改善しません。しかし幸いなことに、もう片方の目が正常である場合は、時間とともに気にならなくなるようです。一方、極少数ではありますが、視力が悪化することがあります。これは、急激な血圧の低下や喫煙などによる酸素供給の減少が原因と言われています。

AION を発症した患者さんでは、もう片方の目に同じことが起こる可能性があります。幸いなことに、それほど起こりうるのではなく、約 20% の確率です。さらに幸いなことには、同じ目に再発する可能性はほとんどないということです。

治療：

残念ながら、現時点では、AION に対する確立された治療法はありません。アスピリン（成人用でも小児用でも 1 日 1 回内服）を内服することで、反対の目に起こす可能性を低くすることができると言われてしています。高血圧が発症の危険因子となるため、血圧のコントロールをかかりつけ医にしっかりしてもらうことが大事です。一方で、極端に血圧を下げすぎること避ければなりません。さらに視力が下がったり、もう片方の目が悪くなったりすることがあります。また、タバコはやめるべきです。

よくある質問 (FAQ)：

何が原因で起こるのでしょうか？

ほとんど場合、あなたや他の誰かが悪いということはないのです。生まれつき、視神経乳頭に解剖学的な問題があるのかもしれませんが。高血圧や喫煙が、発症の危険性を高めてしまったとは考えられます。また、非常にまれなケースですが、失血や急激な血圧低下によって起こることもあります。結局のところ、虚血性変化を起こす直接的な原因はわかっていないのです。

視力はさらに悪くなるのでしょうか？

発症して数日間から数週間は、さらに視力が悪化する可能性があります。しかし幸いにも、そうあることはありません。このリスクを下げるためには、禁煙し、十分にただし極端ではなく血圧をコントロールすることが重要です。数週間以上にわたって、視力が悪化し続ける場合は、眼科を受診してください。

視力は改善するのでしょうか？

中心視野がない患者さんでも、視野障害が残るにもかかわらず、約 40% で視力が回復する可能性があると言われてしています。一方、ある一定の領域や上方あるいは下方の視野欠損は、半永久的に残ってしまう傾向があります。

食事で気をつけることはありますか？摂取した方がいいものとかありますか？

現在のところ、視力を回復させる確実な方法はわかっていません。

もう片方の眼の発症を予防することはできますか？

アスピリンを毎日服用すると、発症を抑えられると言われてしています。喫煙を避け、血圧の適切なコントロールを行うことも大事です。将来、もしかしたら、再発の可能性を下げるより良い方法が見つかるかもしれません。