



NANOS

Patient

Brochure

Pseudotumor Cerebri

Copyright © 2015. North American Neuro-Ophthalmology Society. All rights reserved. These brochures are produced and made available "as is" without warranty and for informational and educational purposes only and do not constitute, and should not be used as a substitute for, medical advice, diagnosis, or treatment. Patients and other members of the general public should always seek the advice of a physician or other qualified healthcare professional regarding personal health or medical conditions.

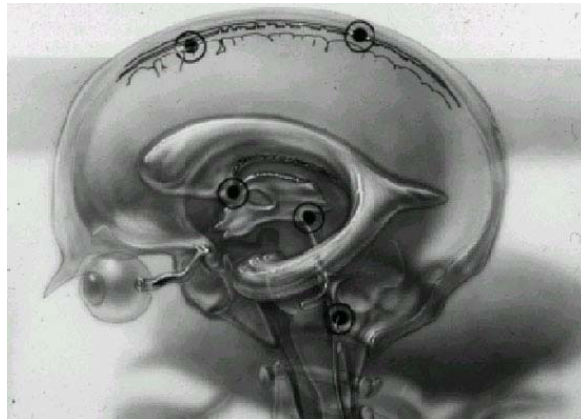
אובחנת כסובלת מ Pseudotumor Cerebi.

Pseudotumor Cerebi, הינו מצב בו יש לחץ גבוה בתוך הראש אשר עלול לגרום לפגיעה בראייה ולכאבי ראש. בעבר, לפני קיומן של בדיקות ה-CT וה-MRI, רופאים אשר הבחינו בנפיחות בדיסקה (תחילתו של עצב הראייה בקרקעית העין), חשדו שמדובר בגידול בראש. חולים עם נפיחות בדיסקה ללא סימן לגידול נאמר כי הם סובלים מ"גידול מדומה" =

" Pseudotumor"

אנטומיה

המוח ועמוד השדרה שרויים בנוזל שנקרא נוזל צרברוספינלי (CSF).



נוזל זה מספק חמצן וחומרים מזינים לחלקים של המוח שאין להם אספקת דם משלהם. תפקיד נוסף של נוזל זה הוא הגנה על המוח מפני טלטלות ומכות. באופן נורמלי קיים שווי משקל בין קצב יצירת הנוזל לקצב ניקוזו. הנוזל נוצר על-ידי סינון של הדם הזורם בתוך רקמה המכילה כלי דם רבים. רקמה זאת נקראית

ה- choroid plexus והיא נמצאת בחדרי המוח . הנוזל נספג דרך מערכת ורידית המתנקזת אל וריד גדול שנקרא הסינוס הסגיטלי העליון והוא מזרים את הנוזל אל תוך הלב.

פיסיולוגיה:

pseudotumor cerebri יש הפרעה בספיגת נוזל עמוד השדרה או שיש ייצור עודף. הפרעה זו בשיווי המשקל בין קצב היצירה לקצב ניקוז הנוזלים גורמת ללחץ גבוה בראש. הנוזל, שנמצא גם סביב מעטפת עצב הראייה עלול לגרום ללחץ ולבצקת בדיסקה (Papilledema). הסיבה להפרעה בניקוז הנוזל אינה ברורה. לאור העובדה שתופעה זו שכיחה יותר בקרב נשים צעירות הסובלות מהשמנה, יתכן שזוהי תופעה המושפעת משינויים הורמונליים. לעיתים, אנטיביוטיקה ושימוש בסטרואידים קשורים בהתפתחות המחלה. ריכוז גבוה של ויטמין A עלול גם הוא עלול להוביל להגברת הלחץ התוך גולגולתי. PTC הינה מחלה העלולה להתרחש גם בילדים, גברים ובמטופלים שאינם סובלים מעודף משקל. הלחץ המוגבר בראש עלול לגרום לכאב-ראש. הופעת בצקת בדיסקה עלולה לגרום לנזק (ייתכן ונזק בלתי הפיך) בתפקוד עצב הראייה ובמיוחד בשדה הראייה.

סימפטומים:

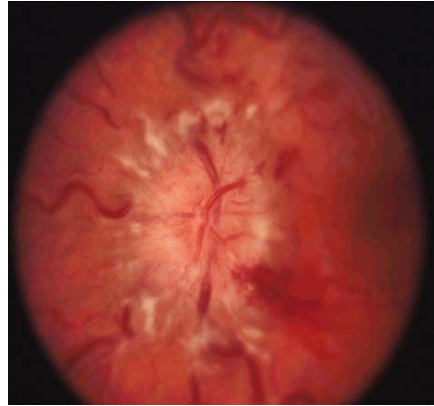התסמינים הנפוצים ביותר של לחץ תוך גולגולתי גבוה הם כאבי ראש ואיבוד הראייה. הכאב יכול להופיע בכל מקום בראש, לעיתים קרובות בצוואר. הכאב בדרך כלל קבוע אך לעיתים הינו בעל אופי הולם. הסימפטומים עלולים להיות חמורים מאוד

ובניגוד למיגרנה, המטופל עלול להתעורר באמצע הלילה מתוך כאבים. הכאבים גם עלולים להחמיר ברכינה ובהתכופפות קדימה. בצקת בעצב הראייה עלולה לגרום לבסוף לאבדן ראייה המתבטא כעמעות, טשטוש או ראייה אפורה. מטופלים עשויים להבחין בקושי בראייה לצדדים. לעיתים קרובות מטופלים חשים בהפרעה בראייה שנמשכת שניות ספורות (בעיקר בהתכופפות וברכינה). ערפול לסירוגין זה בראייה, עשוי להוות מטרד גדול אך קיומו לא מגדיל את הסיכון לאיבוד הראייה.

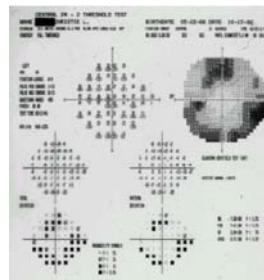
לחץ גבוה עלול לגרום לנזק בעצבים שמניעים את העיניים ולגרום לכפל ראייה. מטופלים עשויים גם להבחין בקולות שאון או פעימה באוזניים. יתכנו גם בחילות והקאות כשהלחץ גבוה מאוד ובמיוחד בעת כאב ראש חמור.

סימנים:

הסימן החשוב ביותר להימצאות PTC הוא בצקת בדיסקה שבקרקעית העין. סימן זה מתגלה בבדיקת עיניים לאחר הרחבת אישונים. בצקת הדיסקה הינה לרוב דו צדדית. חדות הראייה המרכזית שמורה בדרי"כ בעוד הראייה ההיקפית פגועה (מבחינים בכך בבדיקת שדה ראייה)



שדה ראייה הינו אחד מהאמצעים החשובים ביותר במעקב ובהחלטה על נחיצות טיפול ובבחירת סוג הטיפול. הרופא גם יבדוק אם יש התפתחות לא סימטרית של לחץ על עצב הראייה, על ידי השוואת תגובת האישונים לאור בין שתי העיניים



לסירוגין.

תתכן הפרעה בתנועות העיניים שתורגש על ידי המטופל ככפל ראייה.

אבחנה:

גידולים, קשרים לא תקינים בין עורקים לורידים וקרישים בורידי הראש עשויים לגרום לסימנים ולסימפטומים זהים למחלת הפסוידוטומור. לכן, האבחנה של פסוידוטומור דורשת בדיקות הדמיה מוחית MRI ו/או CT/CTV, תקינות. האבחנה נעשית ודאית לאחר בדיקת ניקור מותני בו מודדים את לחץ הנוזל סביב עמוד השדרה ומוודאים שהרכב הנוזל תקין. הימצאותם של תאים חריגים, חיידקים, וירוסים או רמת חלבונים גבוהה בנוזל השידרה יעידו על גורם אחר ללחץ התוך

גלגלתי הגבוה כגון זיהום קודם, דלקת או גידול. במקרים נדירים, עשוי הרופא להפנות את החולה לבדיקת צנתור כלי דם מוחיים על מנת לברר אפשרות של חסימות כלי דם או מומים מולדים המקשרים בין עורק לוריד. ייתכן וכאבי הראש ימשכו גם עם הטיפול. מכוון שכאבי הראש יכולים לנבוע מסיבות אחרות, יתכן ויהיה הכרח לעשות בדיקה חוזרת של הלחץ התוך גולגולתי. בדיקת ניקור מותני חוזרת עשויה לגלות שאין יותר לחץ תוך גלגלתי מוגבר. הסיבה לכך יכולה להיות עליית לחץ תוך גלגלתיית זמנית. במקרים נדירים יש צורך בבדיקה עם חיישן לחץ (פעולה המתבצעת באשפוז) על מנת לנטר לחץ במשך יום/יומיים ברציפות.

טיפול:

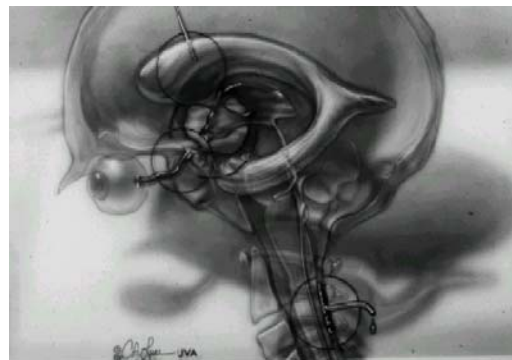
תרופות שמפחיתות את ייצור נוזל המוח (ה CSF) ותרופות שמשפרות את ניקוזו של הנוזל עשויים להפחית את הלחץ התוך גולגולתי. דיאטת הרזייה (אצל מטופלים הסובלים מהשמנת יתר) מועילה. אם יש ריכוז מוגבר של ויטמין A יש להפחית בצריכתו.

Diamox (acetazolamide), הוא כדור לטיפול בגלאוקמה, שגם מפחית את ייצור נוזל השדרה. כדור זה עלול לגרום לתופעות לוואי הכוללות תחושת דקירות או נימול קל באצבעות ובבהונות הרגליים, איבוד התאבון וטעם מוזר (מתכתי) בשתיית משקאות מוגזים אך תופעות אלה לרוב חולפות עם ההסתגלות. הכדור עלול גם לגרום להשתנה תכופה ולעייפות. לעיתים נדירות הכדור גורם לנטייה לאבנים בכליות ולעיתים נדירות ביותר עלול לפגוע

במח העצם. תרופה אחרת הדומה ל-Diamox, היא ה-Nepatazane (methazolamide). תרופה זו עשויה להפחית את תופעות הלוואי אך השפעתה על הלחץ פחותה מזו של הדיאמוקס. ייתכן ויומלץ לקחת חומר משתן, כמו Lasix. לעיתים רחוקות מוסיפים לטיפול סטרואידים (prednisone או dexamethasone) בכדי להגן על עצב הראייה אך השימוש בו מוגבל לטווח ארוך ועלול לגרום לתופעות לוואי משמעותיות.

ישנה אפשרות להפחית את הלחץ על ידי ניקוז נוזל השדרה. פעולה זו יכולה להתבצע על ידי ניקור מותני, אך הנוזל מתחדש ונוצר מחדש במהרה. לעיתים אחרי ניקור מותני ירידת לחץ ניכרת מדי תגרום באופן זמני ללחץ נמוך ולכאבי ראש.

ניקוז קבוע יכול להתבצע גם באמצעות ניתוח בו מושתלת צינורית בין תעלת עמוד השדרה לחלל הבטן (lumbo-peritoneal LP shunt). סיבוכים אפשריים של LP Shunt כוללים זיהומים, כשל מניקוז יתר, כאבי גב מקומיים וחסמה עתידית של הצינורית המצריכה התערבות ניתוחית חוזרת.



אצל מטופלים עם הידרדרות בשדה הראייה או ירידה בחדות ראייה מרכזית, אשר אין להם כאבי ראש חמורים, ניתן לבצע ניתוח בעצב הראיה עצמו. בניתוח יוצרים חלון במעטפת עצב הראייה שמאפשר לנוזלים שסביב העצב להשתחרר לארובה ולא לגרום נזק לעצב. מטופלים אלו יוכלו בדרך כלל לחזור באותו יום לביתם. הסיבוכים בניתוח זה כוללים אדמומיות בעין וכפל ראייה (אשר בדרך כלל נעלם). במקרים נדירים הפגיעה בראייה עלולה להחמיר. הניתוח זה עלול להכשל, ואז למטופל עלולה להיות התדרדרות הראיה וייתכן שיזדקק לניתוח חוזר. עם הזמן חלק מה"חלונות" שיוצרים במעטפת עצב הראייה נסתמים גם הם כמו השנטים.

תרופות נגד כאבים הנמכרות בבית מרקחת עשויים לעזור מעט בהקלת כאבי הראש אך יש להיזהר, מכיוון ששימוש יתר בהן או לאחר השימוש בהן מופיע כאב, REBOUND היינו כאב חזק עוד יותר מהכאב שהפנה אותך לבדיקה! תרופות כנגד מיגרנות עשויות גם הן להועיל. קיומה של מיגרנה בנוסף, אינה נדירה בקרב מטופלים שיש להם PTC. כשלחולה יש כאבי ראש מיגרנטיים או אחרים בנוסף ל-PTC אזי תיקון הלחץ הנוזלי המוגבר לא מקל על כל כאבי הראש.

שאלות שמרבים לשאול:

האם יש לי גידול?

למרות שבמילה PTC, מצויה המילה גידול (tumor) אין לחולי Pseudotumor Cerebri גידול כלל. גידול עלול גם הוא לגרום להגברת הלחץ התוך גולגולתי ולכן עלול להטעות ולהיחשב כ- PTC, אך גידול יראה ב-MRI או ב-C.T שנעשים בתחילת איבחון המחלה.

מתי זה יעלם?

בעבר חשבו ש- PTC היא מחלה מוגבלת בזמן שמסתיימת מעצמה כעבור 1-2 שנים. אך מסתבר שהיא עלולה לחזור. לפעמים יש גם כשל של השנט ואז הלחץ עולה שוב.

האם אני זקוק לטיפול?

אם אין לך כאבי ראש משמעותיים, או סימנים לאיבוד ראייה (כולל שדות ראייה) לא יהיה צורך בטיפול (ירידה במשקל תמיד תועיל). ההחלטה להתחיל בטיפול או לשנות טיפול מטיפול דיאטטי לטיפול רפואי, או להתערבות ניתוחית תלויה בתפקוד הראייה ובמצב כאבי הראש. כאבי ראש אשר אינם מגיבים לתרופות ללא מרשם או נזק (ובמיוחד נזק מתקדם) בתפקוד עצב הראייה, מהווים התוויה לכך שטיפול נוסף הוא חיוני.

אני שונא את שדות הראייה. האם הבדיקה של רופא העיניים

בקרעית העין אינה מספיקה?

למרבה הצער, לא ניתן לאמוד את תפקוד עצב הראייה על פי מראהו בלבד. חדות הראייה ובדיקות שדה ראייה חיוניות בכדי לקבוע אם נוצר נזק נוסף בתפקוד עצב הראייה.

האם אני זקוק לניקור מותני נוסף?

בעבר, טיפלו ב PTC על ידי ניקורים חוזרים. טיפול זה אינו אפקטיבי. למרות שהיינו רוצים לדעת את הלחץ התוך גלגלתי, מדידת לחץ בניקור מותני חוזר יש לבצע רק כאשר יש סימנים לנזק נוסף בעצב הראייה (הידרדרות בשדה הראייה או בחדות הראייה) או הידרדרות בכאבי הראש. אז יהיה חשוב להבחין ביו טיפול חלקי בלחץ התוך גולגולתי לבין תסמינים על רקע אחר. כנאמר לעיל, אם הלחץ בניקור המתני החוזר הוא נמוך ייתכן

ועדיין יהיה צורך בניטור נוסף. למרבה המזל, נדיר שבעיה מסוג
זה גורמת להחרפה בסימפטומים.